447

THÈSE

POUR

LE DOCTORAT EN MÉDECINE

1 V

FACULTÉ DE MÉDECINE DE PARIS

ANNÉE 1920

THESE

N° .....

POUR

LE DOCTORAT EN MEDECINE

PAR

VEILLAT EDOUARD

Né le 9 Juillet 1890, à Entrains (Nièvre)

VOIES D'ACCÈS ET EXPLORATION

DE LA

Région Ptérygo-Maxillaire

Président : M. PIERRE SEBILEAU, *Professeur*

PARIS

AMÉDÉE LEGRAND, ÉDITEUR

93, BOULEVARD SAINT-GERMAIN, 93

—

1920

Faculté de Médecine de Paris

LE DOYEN : M. ROGER
ASSESSEUR : M. POUCHET

Professeurs	MM.
Anatomie	NICOLAS
Médecine opératoire	CUNEO
Physiologie	CH. RICHET
Physique médicale	WEISS
Chimie organique et chimie générale	DESGREZ
Bactériologie	BEZANCON
Parasitologie et Histoire naturelle médicale	BRUMPT
Pathologie et Thérapeutique générale	N.
Pathologie médicale	VAQUEZ
Pathologie chirurgicale	GOSSET
Anatomie pathologique	LETULLE
Histologie	PRENANT
Opérations et appareils	DUVAL
Pharmacologie et matière médicale	POUCHET
Thérapeutique	CARNOT
Hygiène	BERNARD
Médecine légale	BALTHAZARD
Histoire de la médecine et de la chirurgie	MÉNÉTRIER
Pathologie expérimentale et comparée	ROGER
Clinique médicale	ACHARD, WIDAL, GILBERT, CHAUFFARD
Hygiène et clinique de la 1re enfance	MARFAN
Maladies des enfants	HUTINEL
Clinique des maladies mentales et des maladies de l'encéphale	DUPRÉ
Clinique des maladies cutanées et syphilitiques	JEANSELME
Clinique des maladies du système nerveux	PIERRE MARIE
Clinique des maladies contagieuses	TEISSIER
Clinique chirurgicale	PIERRE DELBET, QUENU, LEJARS, HARTMANN
Clinique ophtalmologique	DE LAPERSONNE
Clinique des maladies des voies urinaires	LEGUEU
Clinique d'accouchement	BAR, COUVELAIRE, RIBEMONT DES SAIGNES
Clinique gynécologique	J. L. FAURE
Clinique chirurgicale infantile	AUGUSTE BROCA
Clinique thérapeutique	ALBERT ROBIN
Clinique d'otorhino laryngologie	SEBILEAU

Agrégés en exercice

MM.

ALGLAVE	JEANNIN	LŒPER	ROUSSY
BRANCA	JOUSSET ANDRÉ	MOCQUOT	ROUVIERE
CAMUS	LABBE (HENRI)	MULON	SCHWARTZ (A)
CASTAIGNE	LAIGNEL-LAVASTINE	NICLOUX	SICARD
CHAMPY	LANGLOIS	NOBÉCOURT	TANON
CHEVASSU	LECÈNE	OKINCZYC	TERRIEN
DESMARET	LEMIERRE	OMBREDANNE	TIFFENEAU
GOUGEROT	LENORMANT	RATHERY	VILLARET
GRÉGOIRE	LEQUEUX	RETTERER	ZIMMERN
GUENIOT	LEREBOULLET	RIBIERRE	
GUILLAIN	LÉRI	RICHAUD	

Par délibération en date du 9 décembre 1798, l'Ecole a arrêté que les opinions émises dans les dissertations qui lui seront présentées doivent être considérées comme propres à leurs auteurs, et qu'elle n'entend leur donner aucune approbation ni improbation.

A MES PARENTS

A MA FEMME

A MES BEAUX-FRÈRES

A MES AMIS

A MON PRÉSIDENT DE THÈSE

LE PROFESSEUR SEBILEAU

PROFESSEUR DE CLINIQUE OTO-RHINO-LARYNGOLOGIQUE
CHIRURGIEN DE L'HOPITAL LARIBOISIÈRE

Hommage respectueux.

A MONSIEUR LE PROFESSEUR GOSSET

CHIRURGIEN DE LA SALPÊTRIÈRE

Hommage respectueux.

A MES MAITRES DE LA FACULTÉ
ET DES HOPITAUX

Hommage respectueux.

A MONSIEUR LE DOCTEUR DUFOURMENTEL

Hommage de respectueuse reconnaissance.

A MONSIEUR LE DOCTEUR COUSTEAU

Faible témoignage de notre profonde reconnaissance pour sa constante sollicitude et ses précieux enseignements.

INTRODUCTION

La récente guerre, par ses nouveaux projectiles à grande puissance de pénétration, a fourni à la chirurgie faciale de multiples occasions d'étendre en profondeur le champ de ses interventions sur les régions cachées de cette partie du corps. C'est la fréquence et la nouveauté de ces recherches chirurgicales qui nous ont incité à prendre pour sujet de notre thèse l'étude des conditions opératoires et des voies d'accès spéciales à l'une de ces régions profondes du massif maxillo-facial : la région ptérygo-maxillaire.

Mais avant de commencer ce travail, nous tenons à remercier tout particulièrement M. le professeur Sebileau de la grande bienveillance avec laquelle il nous a accueilli et du grand honneur qu'il a bien voulu nous faire en acceptant de présider notre thèse. Nous exprimons toute notre gratitude à M. le Professeur Gosset pour avoir bien voulu nous permettre de reproduire ici plusieurs de ses observations ainsi que les planches qui les accompagnent.

Enfin, nous sommes heureux de pouvoir témoigner notre vive reconnaissance à M. le docteur Dufourmentel qui ne nous a pas ménagé son temps et

les précieux conseils de sa grande expérience en chirurgie maxillo-faciale dont il a bien voulu nous faire profiter et qui a mis si aimablement à notre disposition ses intéressantes observations et leurs illustrations photographiques.

CHAPITRE I

Conditions opératoires spéciales à la région ptérygo-maxillaire

La chirurgie de la région ptérygo-maxillaire est commandée par les caractères anatomiques spéciaux à cette région :

L'Etroitesse : elle possède, en effet, des parois squelettiques qu'il est impossible d'entamer largement et qui ne permettent que des voies d'abord étroites et détournées.

La Profondeur : ses limites postérieures vont jusqu'au trou grand rond et ses limites internes touchent aux fosses nasales, c'est-à-dire atteignent presque le plan sagittal médian de la face.

Ces particularités anatomiques en rendent l'abord délicat ; il sera donc important de préciser avec exactitude le point sur lequel doit porter l'intervention et en particulier, s'il s'agit d'un projectile, d'en pratiquer le repérage radioscopique très précis.

Elles exigent également une instrumentation spéciale et le choix d'un mode d'anesthésie approprié.

I. — Repérage radioscopique.

En dehors des cas où l'on sera en présence d'un corps étranger ou d'un projectile accessible directement par *son trajet* (ce qu'indiquera le stylet parvenu au fond de ce chemin tracé), ou par *les cavités naturelles*, ici la bouche (et le doigt du chirurgien, sur les dires du blessé, le sentira nettement), on ne devra pas tenter l'extraction sans le secours des rayons X.

Alors que dans un membre les contractions musculaires peuvent modifier la position et la situation du corps étranger, ce qui exige un contrôle radioscopique rigoureux pour l'extraction, dans la région ptérygo-maxillaire, le cadre osseux où vient s'enclaver le projectile, en assure l'immobilité. On pourra donc pratiquement se contenter d'une radiographie de face et de profil. On déterminera ainsi avec assez de précision les coordonnées du corps étranger par rapport aux principaux repères osseux, l'apophyse ptérygoïde en dedans, la base du crâne en haut et en arrière, la paroi postérieure du sinus maxillaire en avant, le col du condyle et le coroné en dehors.

Enfin, la radioscopie, en indiquant le volume, la forme et la position du corps étranger, permet d'éliminer certaines voies d'accès comme inutilisables.

II. — Instrumentation spéciale.

Eclairage. — La lumière du jour ou tout autre éclairage latéral, utilisés en chirurgie générale sont des moyens insuffisants dans les interventions sur la région ptérygo-maxillaire ; le champ opératoire est trop profond et trop étroit. Il faut une source lumineuse puissante dont les rayons soient parallèles au regard de l'opérateur et dont les déplacements soient automatiquement soudés à ceux du rayon visuel de ce dernier. Le miroir frontal de Clar remplit parfaitement ces conditions et donne une lumière très suffisante quelle que soit la profondeur à laquelle on opère ; il est de rigueur dans la chirurgie de la région ptérygo-maxillaire.

Instruments. — Un ouvre-bouche est indispensable ; on donnera la préférence à celui de Doyen, solide, léger, se tenant seul et n'occupant qu'une très faible place.

On se munira d'un maillet, de gouges plates et courbes pour les trépanations osseuses, de rugines pour le décollement des muqueuses et du périoste. Pour désenclaver et saisir les corps étrangers sans blesser de troncs nerveux ou vasculaires, on se servira de pinces à griffes fortes et peu traumatisantes ou de la pince cannelée de Ehrmann. Pour la suture des muqueuses, pratiquer de préférence les points de sutures en U en se servant de l'aiguille courbe à manche dite Hollandaise. Les affrontements cutanés se-

ront faits avec des agrafes, la cicatrice sera plus esthétique, point important dans la face.

— Enfin, s'il y avait à faire un tamponnement des cavités, les longues mèches de gaze en torsade rendent de réels services.

III. — Anesthésie locale et générale adaptées a la région ptérygo-maxillaire.

a) *Anesthésie locale.*

Il faut, pour obtenir l'insensibilité complète, pratiquer une véritable infiltration des tissus de la région, et ce résultat ne s'obtient pas immédiatement.

b) *Anesthésie régionale, tronculaire.*

Cette méthode, également lente, aboutit aussi, pour être efficace, à une infiltration régionale et ne donne pas dans notre région une insensibilité complète en raison des anastomoses nerveuses fréquentes que présente le nerf maxillaire supérieur au-dessous des points d'élection habituels employés pour ce mode d'anesthésie.

En outre de leur lenteur, ces deux procédés n'amènent jamais la passivité complète de l'opéré.

Or, il faut souvent intervenir d'urgence et obtenir la passivité complète du sujet ; sans elle on a toujours à redouter des mouvements brusques et des réactions plus ou moins violentes de ce dernier dues précisément à ces sensibilités récurrentes qui échappent à l'anesthésie locale ou tronculaire et qui, en

gênant le chirurgien, retardent une intervention que l'on pratique justement d'urgence.

Enfin, il est des cas où, pour tarir une hémorragie rebelle provenant de plusieurs sources (les plexus veineux ptérygoïdiens en sont ici la cause la plus fréquente), on doit procéder à une exploration méthodique et large dans des tissus non infiltrés.

Donc, souvent on devra recourir à l'anesthésie générale.

c) ANESTHÉSIE GÉNÉRALE

1) *Procédé de l'Alternance.*

Le chirurgien et l'anesthésiste interrompent alternativement leur rôle pour se céder réciproquement la place entière.

Certaines voies d'accès de la région ptérygo-maxillaire étant endo-buccales, on voit combien opérateur et anesthésiste se gênent mutuellement : ce dernier doit savoir profiter des moindres instants durant lesquels le chirurgien lui laisse la place pour maintenir régulière la marche de son anesthésie ; celle-ci reste quand même irrégulière ce qui n'est pas sans danger pour l'opéré ; l'anesthésiste, de plus, compromet l'asepsie du champ opératoire ; enfin la durée de l'intervention est considérablement accrue.

2) *Procédé Metzer-Auer d'insufflation trachéale d'un mélange air-éther.*

Cette méthode exige une instrumentation spéciale, compliquée, coûteuse, de maniement délicat,

qui nécessite une grande habitude ; en outre, la présence de corps étrangers dans la région ptérygo-maxillaire provoque bien souvent du trismus qui rend impraticable ce procédé qui demande une large ouverture des mâchoires pour la mise en place du tube.

3) *Procédé Ombrédanne d'insufflation de vapeurs chloroformiques* au moyen d'une sonde de Nélatone introduite dans le fond du pharynx par la bouche ou par une fosse nasale. L'anesthésique est envoyé au moyen de la soufflerie du thermo-cautère relié à la sonde par l'intermédiaire d'un petit flacon à deux tubulures.

Certaines voies d'accès de la région ptérygo-maxillaire sont endo-buccales ; le chirurgien est alors gêné par la chute du sang dans les voies respiratoires, par les mouvements de déglutition et les vomissements consécutifs ; cette chute peut amener chez l'opéré des phénomènes asphyxiques et des irrégularités respiratoires dangereuses pour lui. Il faut tamponner le pharynx pour éviter ces inconvénients ; malheureusement ce procédé d'anesthésie permet difficilement de pratiquer ce tamponnement ; cette sonde, de petit calibre, étant susceptible d'être obstruée rapidement par le sang et les mucosités.

4) *Procédé d'anesthésie rectale par le mélange éther-huile.*

La veille de l'intervention on donne à l'opéré un

lavement purgatif ; le matin même un lavement évacuateur suivi d'une injection hypodermique de un centigramme de morphine faite une heure avant l'opération.

Cette méthode a l'avantage d'éloigner l'anesthésiste de l'opérateur ; elle est inoffensive et rend de réels services chez les opérés atteints de lésions cardiaques ou d'affections broncho-pulmonaires.

Elle présente plusieurs inconvénients :

Celui d'être inconstante parce qu'il est impossible de doser l'anesthésique ; or, la durée des interventions et la sensibilité des sujets aux anesthésiques sont des facteurs toujours très variables.

Celui de nécessiter de longs préparatifs ce qui la fait exclure souvent dans les opérations sur la région dont nous nous occupons où l'on est appelé très fréquemment à intervenir d'urgence.

Celui de ne pas permettre le tamponnement pharyngé dont nous parlions plus haut.

5) *Procédé d'anesthésie par laryngotomie intercrico-thyroïdiene, de Sebileau-Lemaitre.*

Ce procédé s'effectue au moyen du dispositif Sebileau-Lemaitre qui s'adapte à l'appareil de Ricard ; on se sert de la canule trocart Butlin-Poirier que l'on introduit dans la trachée à travers la membrane crico-thyroïdienne.

Ce mode d'anesthésie générale permet le tamponnement du pharynx ; il est d'une technique facile ; il éloigne l'anesthésiste du champ opératoire ; il

n'influe pas sur la durée de l'intervention, son fonctionnement est immédiat ; en cas de constriction des mâchoires, il est toujours réalisable.

Il ne laisse aucune cicatrice appréciable et aucuns troubles de la phonation.

Son inconvénient est de traumatiser le larynx et de nécessiter le maintien en place de la canule pendant quelques heures ; toutefois ce dernier point est quelquefois un gage de sécurité respiratoire.

6) *Procédé d'anesthésie générale par intubation pharyngée au moyen de l'appareil de Delbet.*

Il se compose d'une tube coudé à angle droit ; une des branches, la plus longue, cylindrique, s'adapte indifféremment à l'appareil de Ricard ou à celui d'Ombrédanne ; l'autre, évasée à son extrémité, se termine par un orifice en forme de prise d'air qui regarde en avant et vient coiffer le larynx. On commence par endormir le sujet par un procédé ordinaire puis on introduit le tube, et l'on sait qu'il est en place lorsqu'on sent le courant d'air respiratoire à l'orice extérieur du tube.

Cet aparcil donne une anesthésie très régulière ; ne traumatise pas le larynx ; éloigne l'anesthésiste du chirurgien ; permet le tamponnement du pharynx autour du tube.

Toutefois la constriction des mâchoires rend son application impossible.

CHAPITRE II

Voies d'abord de la Région ptérygo-maxillaire

On cherchera à utiliser tout d'abord les voies naturelles, c'est-à-dire l'orifice d'entrée et le trajet du corps étranger ou à son défaut une cavité naturelle : la bouche.

Si l'une et l'autre sont impraticables, on s'efforcera d'aborder la région ptérygo-maxillaire par la voie la moins mutilante celle qu'offre le sinus maxillaire ; enfin, en cas d'échce, ou si des indications spéciales le commandaient, on passerait par la voie zygomatique.

1. Utilisation de l'orifice d'entrée et du trajet créés par le passage du corps étranger.

Au moyen d'un stylet mousse introduit dans la plaie on explore le trajet, cherchant à faire buter l'instrument contre le corps. Il est bon, avant de pratiquer cette exploration, de s'assurer auprès de la

radioscopie que le projectile, si tel est le cas, n'a pas basculé à la fin de sa course et ne se présente pas au chirurgien sous des dimensions qui contre-indiquent d'emblée son extraction par cette voie. Dans le cas contraire, on le saisira entre les mors d'une simple pince de Kocher, le mieux sous le contrôle concomitant des Rayons et on l'extraira par simple traction.

Cette voie, orsqu'elle est utilisable, est la plus rapide et la moins traumatisante.

Dans la région ptérygo-maxillaire, entourée de parois osseuses, les corps étrangers ne chevauchent pas, ce qui facilite leur recherche par cette voie, mais ils s'y enclavent souvent en y basculant, ce qui restreint les indications de son emploi.

Voici résumées deux observations du Dr Dufourmentel de blessés chez lesquels on a pratiqué l'extraction de projectiles situés dans la fosse ptérygo-maxillaire en utilisant les trajets créés par le passage de ces projectiles :

OBSERVATION I

(Dr Dufourmentel)

René M..., classe 1916, soldat au 415e régiment d'infanterie, 9e compagnie, a été blessé, le 25 juillet 1917, en Champagne, au Mont-Haut. Il a été évacué le 26 juillet 1917 sur le centre maxillo-facial de Châlons-sur-Marne.

Il était atteint d'une plaie large et profonde située dans le sillon orbito-nasal gauche ; la radioscopie faite le 28 juillet montra la présence d'un gros projectile situé dans

la région ptérygo-maxillaire gauche ; le 3 août, sous le contrôle radioscopique, on extrait un gros éclat d'obus par l'orifice de la plaie faciale et en suivant le trajet du projectile.

Le sinus maxillaire gauche était largement ouvert dans sa partie antéro-interne et plein d'esquilles du maxillaire supérieur. Le nerf sous-orbitaire était sectionné. La cicatrisation se fit sans incidents et quelques jours après le blessé fut dirigé sur l'intérieur.

OBSERVATION II

(Dr Dufourmentel)

Louis J..., classe 1913, soldat au 130e régiment d'infanterie, est blessé le 24 mars 1918 en Champagne, au Casque. Il est évacué sur le centre maxillo-facial de Châlons-sur-Marne. Il porte une plaie large et profonde au niveau de la racine de l'aile gauche du nez ; la radiographie montre un gros projectile enclavé dans la fosse ptérygo-maxillaire tout contre l'aile externe de l'apophyse ptérygoïde gauche. L'extraction de ce gros éclat d'obus fut pratiquée par l'orifice d'entrée, et le trajet qu'il avait créé, en combinant cette manœuvre avec des pressions digitales par le cavum pour aider à désenclaver le projectile. Pas d'hémorragie, aucun incident post-opératoire ; la cicatrisation se fit très rapidement.

II. Voies endo-buccales.

A. Voie latéro-sinusale.

On incise le sillon gingivo-génien supérieur dans sa partie la plus reculée ; un aide, au moyen d'un solide écarteur placé dans l'incision exerce sur la commissure labiale correspondante une traction dirigée

horizontalement en arrière, utilisant ainsi l'élasticité de la joue pour donner du jour à l'exploration. Le doigt de l'opérateur, contournant la paroi extérieure du rebord alvéolaire, atteint la portion inférieure et externe de la région ptérygo-maxillaire, et sent l'extrémité inférieure de l'apophyse ptérygoïde. Ayant refoulé la boule de Bichat qui vient faire hernie sur le passage, on peut alors prendre contact avec le corps étranger s'il est situé dans cette partie basse et externe de la région ptérygo-maxillaire ; il peut être extrait au moyen d'une pince courbe qu'on fait glisser en longeant le doigt explorateur ; dans bien des cas, on devra se donner du jour par une incision complémentaire, la brèche précédemment indiquée ne suffisant pas, soit par excès de volume, soit par mauvaise position, enclavement, ou situation plus élevée du corps étranger dans la fosse ptérygo-maxillaire ; on pratique alors l'incision commissurale de Jœger ; partant de la commissure labiale elle s'étend horizontalement en arrière jusqu'au bord antérieur du masséter en intéressant tous les plans ; on peut prolonger l'incision de la muqueuse seule jusque dans le sillon gingivo-labial. Le doigt peut alors s'insinuer à la face interne du maxillaire inférieur, entre l'os et le ptérygoïdien interne. Il sent en dehors le coroné et le col du condyle, en dedans la tubérosité du maxillaire supérieur, la paroi postérieure du sinus, le bord externe de l'apophyse ptérygoïde et le ptérygoïdien externe. Toute la région ptérygo-maxillaire

est ainsi accessible et l'extraction du corps parfaitement réalisable.

Cette incision de Jœger, qui peut sembler mutilante, a priori, ne l'est pas et n'est aucunement dangereuse. Le canal de Stenon suivant la ligne : lobule de l'oreille racine de l'aile du nez passe au-dessus d'elle. L'artère transversale de la face chemine plus haut ; l'incision passe sans les léser entre les branches de bifurcation du facial ; seule la coronaire est sectionnée. Aucun trouble fonctionnel ne résulte de cette incision commissurale de Jœger ; si l'on a soin de ne point suturer la muqueuse et de réunir les lèvres cutanées de la plaie opératoire par des agrafes qu'on enlève le quatrième jour, on obtient une cicatrice à peine visible. Enfin le mouvement d'ouverture de la bouche conserve ultérieurement son ampleur normale ainsi qu'en témoignent les photographies que nous reproduisons au sujet de l'observation VII du soldat D. Alexandre.

Voici résumées cinq observations de blessés chez lesquels on a pratiqué l'extraction de projectiles par voie endo-buccale latéro-sinusale ; dans les trois premiers cas on put se contenter de l'incision du sillon gingivo-jugal ; dans les deux derniers seulement on compléta ce mode d'intervention par l'incision commissurale de Jœger.

OBSERVATION III

(Dr Dufourmentel)

Le soldat Léon D., classe 1901, du 366e régiment d'infanterie, a été blessé au mont Cornillet le 28 mai 1917. Il est évacué sur le centre maxillo-facial de Châlons-sur-Marne ; la radioscopie montre un projectile situé sur la partie externe de la face postérieure du maxillaire supérieur gauche.

Le 9 juin il est opéré dans ce même hôpital et l'on extrait l'éclat d'obus par voie endo-buccale en pratiquant simplement l'incision gingivo-génienne. L'extraction fut facilement réalisée ; le blessé guérit en quelques jours et rejoignit son dépôt sans suites opératoires.

OBSERVATION IV

(Dr Dufourmentel)

Le soldat Pierre M., classe 1897, de la 15e section d'infirmiers militaire, affecté au G. B. D. 26, a été blessé le 20 août 1917. Il entre le 22 août 1917 au centre maxillo-facial de Châlons-sur-Marne ; il est atteint d'une plaie pénétrante de la région sous-orbitaire droite avec grosse perte de substance du maxillaire supérieur.

La radioscopie faite le 23 août 1917 montre un gros projectile situé dans la partie postérieure et interne de l'espace ptérygo-maxillaire.

Malgré cette situation profonde à la fois dans le sens antéro-postérieur et vers la partie médiane, on pratique le 24 août 1917, sans difficulté, l'extraction d'un volumineux éclat d'obus par voie endo-buccale au moyen de l'incision du sillon gingivo-génien, qui ne fut suivie d'aucune complication et permit d'évacuer la semaine suivante le blessé sur une formation sanitaire de l'intérieur.

OBSERVATION V

(Dr Dufourmentel)

Le sergent Henri P., classe 1910, du 366e régiment d'infanterie, 6e compagnie, a été blessé le 20 août 1918 à Cuts, dans l'Aisne, par un éclatement d'obus.

Il est entré le 17 septembre 1918 au centre maxillo-facial de Rennes. Le 14 janvier 1919, la radioscopie montre un projectile dans la fosse ptérygo-maxillaire, derrière la paroi postérieure du sinus maxillaire ; on extrait facilement une balle de shrapnell par voie endo-buccale au moyen de l'incision du sillon gingivo-génien. Dix-huit jours après l'opération, le blessé quittait l'hôpital sans complications ni suites opératoires.

OBSERVATION VI

(Dr Dufourmentel)

Le soldat Laurent C., classe 1907, du 325e régiment d'infanterie, a été blessé le 24 juin 1917 ; il entre le 25 juin au centre maxillo-facial de Châlons-sur-Marne ; il est atteint d'une plaie pénétrante de la région sous-orbitaire gauche ; on explore la plaie d'entrée de la joue gauche ; elle ne conduit pas directement sur le projectile et ne peut être utilisée pour l'extraire.

Le 2 juillet 1917, on fait deux radiographies, une de face, l'autre de profil ; elles montrent un gros projectile situé dans la fosse ptérygo-maxillaire contre la base du crâne, à deux travers de doigt environ en avant de la face antérieure de l'apophyse mastoïde ; de profil, on le voit derrière la branche montante du maxillaire inférieur à la hauteur du col du condyle mais sur un plan plus interne.

Le 4 juillet 1917, sous anesthésie générale, on pratique l'incision de Jœger cutanéo-muqueuse ; on la prolonge sur la muqueuse jusqu'au sillon gingivo-jugal ; on passe par le plan de clivage situé entre le muscle ptérygoïdien interne en dedans, le maxillaire inférieur dont on sent le coroné et le col du condyle, en dehors, et le muscle ptérygoïdien externe en haut. On sent la tubérosité du maxillaire supérieur fracturée ; on trouve le projectile au fond de l'espace ptérygo-maxillaire, en dedans et à la hauteur du condyle. A l'aide d'une pince à mors on le désenclave facilement et on l'extrait sans difficulté. Pas d'hémorragie ; pas de troubles fonctionnels consécutifs. La plaie se cicatrise très vite. L'ouverture des mâchoires est normale comme auparavant.

OBSERVATION VII

(*Dr Dufourmentel*)

Le soldat Alexandre D..., classe 1909, du 167e régiment d'infanterie a été blessé le 6 septembre 1917 au bois des Corbeaux.

Atteint de plusieurs blessures à divers endroits du corps, il est d'abord opéré à l'ambulance ; il est ensuite envoyé au centre maxillo-facial de Châlons-sur-Marne pour fractures des maxillaires et plaies pénétrantes de la face.

Les radioscopies face et profil montrent un énorme projectile occupant une grande partie de la fosse ptérygo-maxillaire et de la fosse temporale.

Le 15 décembre 1917, sous anesthésie générale par laryngotomie intercrico-thyroïdienne on pratique l'extirpation d'un énorme éclat d'obus à la fois par la voie endobuccale avec incision commissurale de Jœger et par la voie temporale d'où l'on agit sur le projectile par des pressions dirigées de haut en bas afin de le désenclaver.

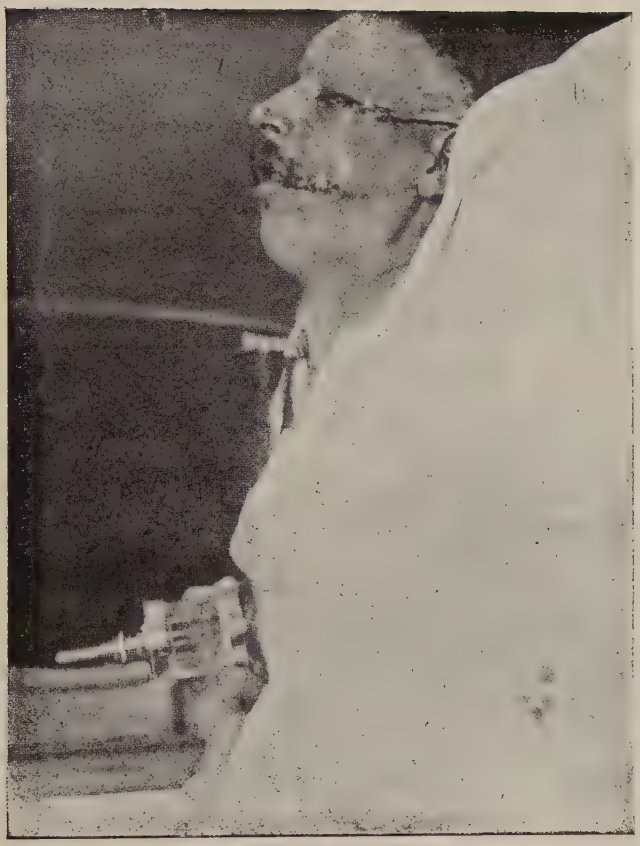

Fig. 1. — Anesthésie générale par Laryngotomie intercricothyroïdienne (*Observ. V. Dr Dufourmentel*)

Fig. 2. — Incision commissurale de Jaeger (*Observation V. Dr Dufourmentel*)

Fig. 3. — Incision commissurale de Jaeger. La plaie cutanée est refermée au moyen d'agrafes (*Observ. V. Dr Dufourmentel*)

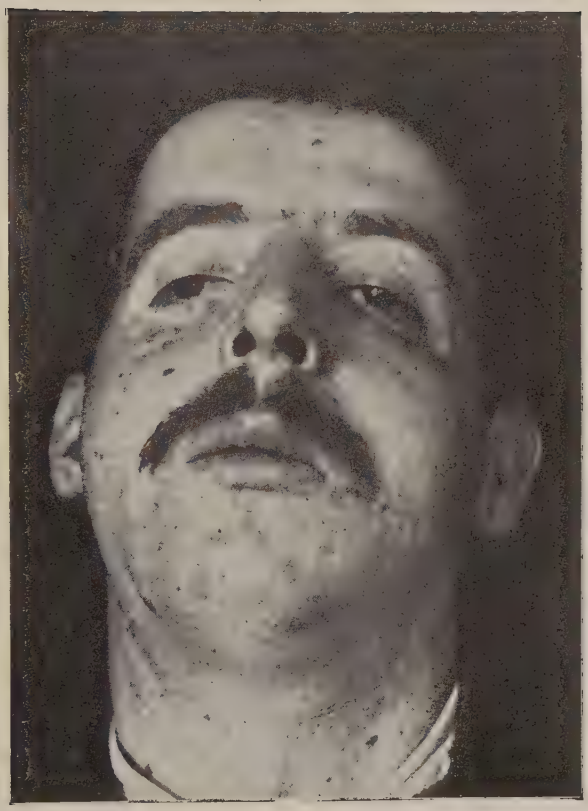

Fig. 4. — Cicatrice de l'incision commissurale de Jaeger, les agrafes étant retirées. (*Observ. V. Dr Dufourmentel*)

Fig. 5. — Après cicatrisation de l'incision de Jaeger, les mouvements d'ouverture de la bouche sont normaux. (*Observation V (Dr Dufourmentel)*).

Le blessé guérit parfaitement sans accidents consécutifs, sans troubles fonctionnels ; la cicatrice est à peine visible ; le bâillement redevient normal.

B) Voie transsinusale

Au lieu de contourner d'avant en arrière la paroi externe du sinus maxillaire, on peut, pour atteindre la région ptérygo-maxillaire, surtout dans sa partie interne et supérieure, emprunter une voie sinon plus directe du moins plus courte ; elle consiste à traverser de part en part le sinus maxillaire, en trépanant successivement sa paroi antérieure et sa paroi postérieure dans une direction oblique de bas en haut, d'avant en arrière et de dehors en dedans. En voici la technique résumée :

La lèvre supérieure relevée, on incise le sillon gingivo-labial de la canine à la deuxième molaire le plus haut possible pour faciliter la suture ultérieure ; on rugine l'os jusqu'à un centimètre environ au-dessous du bord inférieur de l'orbite pour ne pas léser le nerf sous-orbitaire. On trépane ensuite à la gouge et au maillet la paroi antérieure du sinus maxillaire ; jusqu'ici la technique opératoire est celle de la cure radicale de la sinusite maxillaire par le procédé Caldwell-Luc. Puis, utilisant les données des radiographies de face et de profil, on trépane toujours à la gouge et au maillet la paroi postérieure du sinus.

Cette paroi forme la limite antérieure de la fosse ptérygo-maxillaire et sa portion interne correspond

à l'arrière-fond de cette fosse. Elle est doublée d'un riche plexus veineux ptérygoïdien dont l'hémorragie en nappe, rebelle, est très gênante pour l'opérateur ; souvent la marche de l'intervention est retardée par la nécessité de pratiquer un tamponnement serré ; celui-ci suffit généralement à tarir cette hémorragie. Sa partie moyenne du côté externe reçoit l'artère alvéolaire et les nerfs dentaires postérieurs ; sur elle s'appuie la maxillaire interne ou tout au moins des branches de ce bouquet artériel qu'est la maxillaire interne ; tout en haut se trouve, couchée horizontalement sur l'angle postéro-supérieur du sinus, la fente sphéno-maxillaire qui donne accès par sa face antérieure dans la cavité orbitaire.

Il ne reste donc, au milieu de ce cercle dangereux, qu'un espace restreint où l'on puisse attaquer sans danger cette paroi postérieure du sinus qui donne accès dans une partie de la fosse ptérygo-maxillaire profondément située, où l'on ne peut aller qu'à bout de pince. Les deux principaux écueils sont l'hémorragie des plexus veineux et la lésion des nerfs dentaires dont la section amène la mortification des dents correspondantes.

L'opération terminée, la suture de la muqueuse gingivale se fait par des points en U au moyen de l'aiguille courbe à manche dite hollandaise.

Voici deux observations de blessés chez lesquels on a pratiqué l'extraction de projectiles par la voie transsinusale.

OBSERVATION VIII

(Dr Dufourmentel)

Le soldat Camille M..., classe 1906, du 232e régiment d'infanterie, 13e compagnie, a été blessé le 14 juillet 1917 en Champagne, au mont Cornillet. Il a été dirigé sur le centre maxillo-facial de Châlons-sur-Marne le 18 juillet 1917. Le 21 juillet, la radioscopie montre un petit projectile situé derrière la paroi postérieure du sinus maxillaire gauche dans sa partie supérieure et interne. Le 3 août 1917, sous le contrôle des Rayons, on trépane la fosse canine par le procédé Caldwell-Luc, puis la paroi postérieure du sinus maxillaire et on extrait par cette voie un petit éclat d'obus. L'intervention ne s'accompagna d'aucune hémorragie et le blessé guérit en une dizaine de jours sans suites opératoires.

OBSERVATION IX

(Dr Cousteau)

Le soldat Jean-Baptiste L..., du 279e régiment d'infanterie, a été blessé dans la nuit du 11 au 12 novembre 1914 pendant l'attaque de la Maison du Passeur (Yser). Il est évacué le 27 mai 1915 sur le centre oto-rhino-laryngologique de Bourges, pour des céphalées violentes suivies de rémissions des douleurs à la suite d'émissions hémato-purulentes par la narine gauche.

Ce blessé, présentait, en somme, tous les signes d'une sinusité maxillaire purulente avec rétention ; douleurs dans la région du sinus, pus dans le méat moyen, sinus maxillaire obscur à l'éclairage par la méthode de transillumination de la face.

Le projectile était entré par l'angle interne de l'orbite droite; l'examen ne montrait aucun orifice de sortie. Les radioscopies de face et de profil révèlent en effet la présence d'un projectile situé en arrière du sinus maxillaire, dans la fosse ptérygo-maxillaire, haut situé dans l'arrière-fond de cette fosse. Les radiographies, très nettes, permettent même de reconnaître une balle. (Voir la figure).

Elle est orientée de haut en bas et oblique d'arrière en avant, le culot adossé à la paroi postérieure du sinus et la pointe enclavée dans l'apophyse ptérygoïde au-dessous du trou grand rond.

La voie d'accès transsinuso-maxillaire nous paraît d'autant plus indiquée dans le cas présent que ce procédé aura l'avantage, en allant à la recherche du projectile, de permettre la cure radicale de la sinusite maxillaire par la méthode de Luc.

Le 5 juin 1915, sous anesthésie chloroformique, on trépane à la gouge la fosse canine, puis la paroi postérieure du sinus, un peu au-dessus du projectile. La sonde bute sur le culot de la balle, mais celle-ci fortement enclavée ne se laisse mobiliser par aucune des pinces en notre possession qui dérapent sur elle.

De propos délibéré, l'intervention est suspendue, la cavité tamponnée à la gaze stérilisée qu'on renouvelle tous les jours. Le 12 juin, le blessé est à nouveau endormi ; l'orifice de la paroi postérieure du sinus est légèrement agrandi et à l'aide d'un stylet très résistant, en acier, incurvé à son extrémité, passé sous le projectile, celui-ci est désenclavé ; le culot de la balle apparaît au milieu de l'orifice osseux ; saisie avec une pince tire-balle, elle est alors facilement extraite.

Grâce à l'application de mèches de gaze imbibées d'une solution d'adrénaline à 1 pour 1.000, l'intervention fut

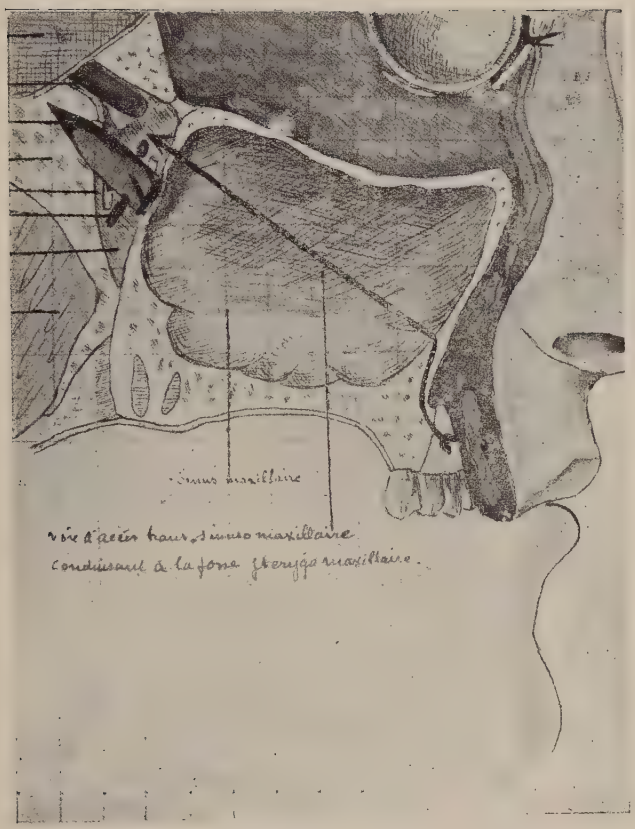

Fig. 6. — Voie transsinusale (*Observation Cousteau*) d'après Testat et Jacob

presque exsangue. Le miroir de Clar au fonds de ce puits de 11 centimètres éclairait parfaitement le champ opératoire.

L'intervention est terminée par le currettage du sinus et son drainage par la fosse nasale, au moyen d'une mèche qu'on enlève sans hémorragie 36 heures après. Le blessé ne présentait les jours suivants qu'un léger gonflement de la joue qui disparut au bout de cinq jours.

III. *Voie transzygomatique*

Par cette voie l'accès de la fosse ptérygo-maxillaire est défendu par deux obstacles osseux superposés, l'arcade zygomatique du temporal et l'apophyse coronoïde du maxillaire inférieur.

En outre, la présence d'un corps étranger dans la fosse ptérygo-maxillaire entraîne très souvent des contractures réflexes des muscles masticateurs, surtout du muscle temporal ; d'où trismus et par conséquent impossibilité, au cours de l'opération, de faire bâiller la bouche du blessé et de diminuer ainsi par l'abaissement de la coronoïde, l'obstacle que crée cette coronoïde. On suivra donc la technique opératoire spéciale suivante pour aborder par cette voie la fosse ptérygo-maxillaire ainsi que la pratique le Professeur Gosset.

Le blessé étant anesthésié et la tête fortement tournée du côté opposé, on pratique sur l'arcade zygomatique une incision antéro-postérieure longue de 3 à 4 centimètres ; l'arcade est mise à nu et avec une rugine on libère ce qui s'insère sur son bord supé-

rieur, c'est-à-dire l'aponévrose temporale, puis on sectionne, en avant et en arrière, l'arcade zygomatique. Cette section peut se faire à la scie de Gigli ou plus simplement avec une forte pince coupante. Les deux traits de section de l'arcade doivent être obliques de haut en bas et d'avant en arrière pour le trait antérieur, d'arrière en avant pour le trait postérieur ; de telle sorte que leur direction respective prolongée en bas formerait un V.

Cette direction à donner aux traits de section de l'arcade est importante, car c'est grâce à cette obliquité, qu'il sera facile, à la fin de l'opération, par une simple *reposition* de l'arcade zygomatique, de rétablir les choses à leur place, sans qu'aucune suture osseuse soit nécessaire.

Un écarteur de Farabeuf récline fortement en bas l'arcade zygomatique et le masséter, et, dans la profondeur on aperçoit alors le coroné avec les fibres musculaires et tendineuses du temporal. Suivant la direction indiquée par la tige stérilisée de l'appareil repéreur, on passera derrière le bord postérieur de la coronoïde, ou à travers les fibres du muscle temporal, ou encore on pratiquera une résection plus ou moins étendue du bord postérieur de la coronoïde. En tout cas, on aura facilement la place pour introduire l'index dans la direction repérée et dès qu'on aura senti le corps étranger, on le saisira avec une pince de Kocher, s'il est petit et, de préférence, s'il est gros et enclavé, comme dans l'observation XIII, avec la pince de Ehrmann. Cette pince est très commode

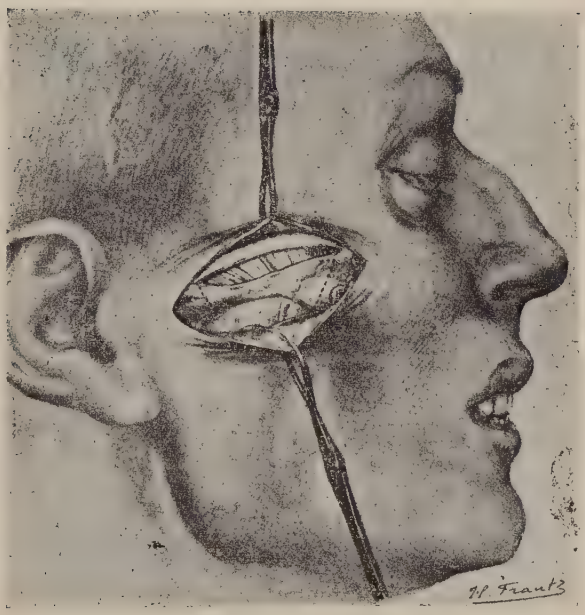

Fig. 7. — Voie transzygomatique (*Prof. Gosset*) *Les pointillés indiquent l'obliquité à donner aux traits de section de l'arcade zygomatique.*

pour l'ablation des corps métalliques ; grâce à sa forme et à ses cannelures, elle permet de bonnes prises et ne dérape pas.

On termine, en réappliquant à sa place l'arcade zygomatique et en mettant quelques points de fin catgut entre le périoste de la face externe de l'arcade et l'aponévrose temporale.

La suture osseuse de l'arcade est inutile ; en quinze jours l'arcade est soudée et offre de nouveau une solide insertion au masséter.

Pendant les huit premiers jours, on immobilisera la mâchoire avec une fronde et on donnera une alimentation liquide. A partir du quinzième jour, on commencera les exercices d'écartement progressif des mâchoires, au moyen d'appareils appropriés.

Voici un résumé de quatre observations de blessés chez lesquels l'extraction de projectiles fut pratiquée par la voie transzygomatique :

OBSERVATION X

(Pr Gosset)

Fracture du maxillaire supérieur droit et des os du nez. Eclat d'obus enclavé dans la fosse ptérygo-maxillaire droite.

Germain S...., 27 ans, soldat d'infanterie, a été blessé le 13 juin 1915 à N.-D. de Lorette, par un éclat d'obus ; il entre à l'hôpital Buffon le 15 juin ; on constate une plaie de la joue droite qui met en communication la bouche avec l'extérieur. Le projectile a fracturé le maxillaire

supérieur droit, ouvert le sinus maxillaire ; il est resté logé dans la profondeur. La radiographie le montre profondément logé dans la fosse ptérygo-maxillaire droite.

Le 25 octobre 1915, on procède à l'extraction du projectile par la voie trans-zygomatique. On se sert de la tige métallique du repéreur d'Infroit. Le projectile est très fortement enclavé en pleine fosse ptérygo-maxillaire ; on l'extrait ; on draine. Le blessé guérit sans troubles fonctionnels de la mastication.

Dans cette première intervention l'arcade zygomatique n'a pas été sectionnée ; on désinséra seulement le masséter qu'on réinséra sur le périoste de l'arcade par quelques points de catgut. Par contre, on pratiqua la section de l'arcade dans les trois interventions qui suivent.

OBSERVATION XI

(*Pr Gosset*)

Corps étranger de la fosse ptérygo-maxillaire gauche. Ablation après résection temporaire de l'arcade zygomatique.

Robert J..., vingt ans, caporal d'infanterie, a été blessé le 13 juillet 1915 en Argonne, par plusieurs éclats d'obus, alors qu'il était dans la position de tireur couché. Il portait sur le frontal gauche, à un travers de doigt de la queue du sourcil, un orifice d'entrée sans orifice de sortie. A Alais où il avait été d'abord évacué on tenta sans succès l'ablation du corps étranger. Il entre à la Salpêtrière le 4 septembre 1915 ; il se plaint de gêne et de douleurs pendant la mastication ; il existe un certain degré de trimus. La radioscopie montre deux petits éclats

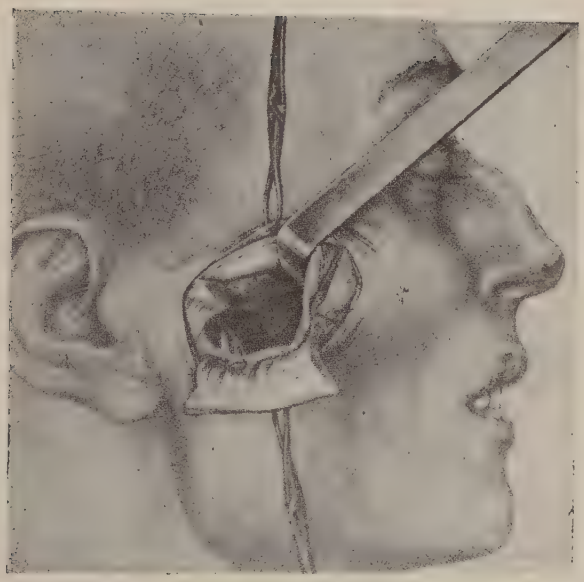

Fig. 8. — L'arcade zygomatique sectionnée est réclinée en bas ; on aperçoit le projectile au fond de la plaie dans la fosse ptérygo-maxillaire.

d'obus situés profondément dans la région zygomatique, un peu au-dessous de la partie moyenne de l'arcade.

Le 21 septembre 1915 on pratique l'extraction de ces deux éclats par voie transzygomatique, l'un était situé en plein masséter, l'autre dans l'espace rétro-malaire. On referme sans drainer. Aucun incident post-opératoire, aucun trouble fonctionnel.

OBSERVATION XII

(*Pr Gosset*)

Shrapnell dans la fosse ptérygo-maxillaire droite, névralgies très intenses. Ablation après résection temporaire de l'arcade zygomatique.

Alexandre Djok..., 30 ans, capitaine dans l'armée serbe, a été blessé le 14 novembre 1914 à Kaminitza, par une balle de shrapnell qui pénètre à la racine du nez ; le blessé perd connaissance pendant quelques instants, il saigne abondamment par le nez et la bouche pendant les deux premiers jours et continue ensuite pendant une huitaine de jours à cracher du sang. L'œil droit est perdu ; la plaie de la racine du nez est cicatrisée au bout de trois semaines. Depuis lors le malade a toujours souffert dans la région temporale droite, dans le domaine de l'auriculo-temporal. Les douleurs surviennent sous formes de crises assez intenses pour empêcher le malade de dormir, il y a également une sensation douloureuse, mais moins accentuée, dans le domaine du nerf sous-orbitaire et des dentaires antérieurs. Il n'y a pas de trismus.

Le blessé a séjourné trois mois dans un hôpital parisien sans y être opéré, en raison, paraît-il, de la situation du corps étranger. La radiographie montre sur le côté

droit du massif facial, dans une région qui correspond à la fosse ptérygo-maxillaire, un corps métallique arrondi. Après repérage, l'opération est faite le 30 novembre 1915 ; on découvre au moyen du repéreur Infroit la balle de shrapnell en arrière du muscle temporal ; elle est aplatie et déformée ; on la saisit avec une pince de Kocher et on l'amène au dehors. Cette nouvelle intervention transzygomatique avec résection temporaire de l'arcade ne fut suivie d'aucun trouble fonctionnel ni d'aucun incident post-opératoire.

OBSERVATION XIII

(*Pr Gosset*)

Fracture du frontal. Perte de l'œil gauche. Shrapnell de la fosse ptérygo-maxillaire gauche, trismus, douleurs. Ablation après résection temporaire de l'arcade zygomatique.

Le soldat d'infanterie F. Georges T..., 31 ans, a été blessé le 1er octobre 1915, par un éclat d'obus ayant pénétré au niveau de l'échancrure sus-orbitaire droite ; on ne constate pas d'orifice de sortie ; l'œil gauche est perdu, la balle ayant cheminé en bas, en arrière et à gauche ; on porte le diagnostic de plaie pénétrante du lobe frontal gauche. Le 21 octobre 1915, venant des Quinze-Vingts, il entre à la Salpêtrière. La radiographie montre dans la fosse ptérygo-maxillaire gauche un éclat d'obus qui est repéré au moyen du repéreur d'Infroit. Le malade souffre et a du trismus.

Le 8 novembre 1915, on pratique l'extraction du projectile par voie transzygomatique et résection temporaire de l'arcade. La tige du repéreur d'Infroit conduit sur le

Fig. 9. — *Observation II (Prof. Gosset)*

Fig. 10. — *Observation III (Prof. Gosset)*

projectile situé à la jonction de la portion horizontale et de la portion verticale du sphénoïde, à 23 millimètres de profondeur. On dut réséquer un peu du coroné ; le projectile (fragment de shrapnell), est extrait avec la pince d'Ehrmann. Aucun trouble fonctionnel consécutif ; aucun incident post-opératoire.

CONCLUSIONS

Pour terminer cette étude, voici les conclusions que nous nous permettons de proposer après examen de ces diverses méthodes et de ces différents moyens d'exploration de la région ptérygo-maxillaire.

1° *Nécessité d'un repérage* radioscopique précis, surtout s'il s'agit de petits projectiles ; une radiographie de face et de profil peuvent suffire ; prendre comme repère osseux l'apophyse ptérygoïde.

2° *Le miroir frontal de Clar* est de rigueur ; quelle que soit la profondeur à laquelle on opère, il donne une lumière très suffisante.

3° *Préférer l'anesthésie générale* à l'anesthésie locale ; ele est plus rapide, plus complète et assure la passivité parfaite.

4° *Préférer le procédé Delbet* aux autres modes d'anesthésie générale ; la constriction des mâchoires est sa seule contre-indication ; employer dans ce cas l'anesthésie par laryngotomie intercrico-thyroïdienne.

5° *Aborder le projectile par les voies* les plus naturelles et les moins mutilantes.

a) Chercher d'abord à utiliser l'orifice d'entrée et le trajet qu'il a créés s'ils sont toujours ouverts et s'ils vous conduisent directement sur le corps.

b) Sinon, aborder la fosse ptérygo-maxillaire par la bouche, c'est-à-dire, par la voie latéro-sinusale en s'aidant de l'incision commissurale de Jœger seulement si l'extraction est impossible par la simple incision du sillon gingivo-jugal.

6° *Réserver la voie transsinusale* aux corps ayant blessé la paroi postérieure du sinus et y étant enclavés, surtout s'ils ont donné des signes d'infection sinusale.

7° *Employer la voie transzygomatique* dans les cas où des conditions particulières nécessitent une voie plus large (volumineux projectiles ne pouvant passer ailleurs, explorations méthodiques de toute la région pour hémorragies à plusieurs sources, recherche de fracture de la base ou de point de pénétration dans le crâne au niveau du plafond de la fosse ptérygo-maxillaire).

Vu, le Doyen,
ROGER

Vu, le Président,
SEBILEAU

Vu et permis d'imprimer :
Le Recteur de l'Académie de Paris,
APPELL.

BIBLIOGRAPHIE

BELLIN et VERNET. — Sur l'extraction et les voies d'accès des corps étrangers de la fosse ptérygo-maxillaire et de la base du crâne. *Journal de Chirurgie*, T. IV, n° 6.

CANUYT. — *Revue de Laryngologie*, 31 janvier 1916.

CHALIER et GLÉNARD. — Les graves blessures de guerre. *Revue de Chirurgie*, mai 1916.

COUSTEAU. — Voie transsinusomaxillaire comme accès de la fosse ptérygo-maxillaire. — *L'oto-rhino-laryngologie internationale*, 1915.

COUSTEAU et MEUNIER. — Anesthésie rectale. — *L'oto-rhino-laryngologie internationale*, janvier 1919.

DELBET. — *Bulletin de la Société de Chirurgie*, 17 avril 1918.

DELHERM et LABORDE. — Ecran combiné pour l'application des diverses méthodes de localisation. — *Paris Médical*, 2 mars 1918.

DUFOURMENTEL et BONNET-ROY. — Chirurgie d'urgence des blessures de la face et du cou. Maloine 1918.

DUFOURMENTEL. — Voies d'abord des régions profondes de la face. — *Presse Médicale*, 4 juin 1917, et 21 juin 1917.

— L'oto-rhino-laryngologie en 1917. — *Paris Médical*, 1er septembre 1917.

— L'oto-rhino-laryngologie en 1918. *Paris Médical*, 7 septembre 1918.

— L'anesthésie par laryngotomie intercrico-thyroïdienne dans la chirurgie cervico-faciale, 24 avril 18. — Rapport de P. Sebileau.

— Réunion médicale de la IVe armée, 10 février 1917.

— Les différents procédés d'anesthésie générale appliqués à la chirurgie cervico-faciale. Extrait de la *Presse Médicale*, n° 9, 13 février 1919.

— L'anesthésie générale par intubation pharyngée au moyen de l'appareil de Delbet. Extrait de la *Presse Médicale* du 22 septembre 1919.

Foy. — La profondeur des projectiles donnée par lecture directe sur un double décimètre. *Paris Médical*, 2 mars 1918.

Gosset. — Extractions de projectiles de la fosse ptérygo-maxillaire. *Bulletin de la Société de Chirurgie*, 12 avril 1916. *Presse Médicale*, 27 avril 1916.

Guisez. — Sinusites traumatiques de la face. *Presse Médicale*, 23 mars 1916.

— *Paris Médical*, 1916, p. 404.

Lannois et Patel. — *Lyon Chirurgical*, 1er octobre 1915.

Le Mée. — Coups de feu de l'oreille. Thèse de Paris, 1920.

Lemaitre. — Les voies naturelles en chirurgie faciale de guerre, Congrès dentaire interallié, 10-13 novembre 1916, et compte rendu *Presse Médicale*, 23 novembre 1916.

Léo. — Projectiles de la fosse ptérygo-maxillaire. *Presse Médicale*, 7 septembre 1916.

Mauclair. — *Bulletin de la Société de Chirurgie*, 1915, p. 1925.

Monod. — L'anesthésie générale par éthérisation intrarectale. *Presse Médicale*, 9 décembre 1918.

MORESTIN. — *Bulletin de la Société de Chirurgie*, 1915, p. 1727.

RABOURDIN. — Extraction de projectiles sous l'écran. *Paris Médical*, 2 mars 1918.

P. SEBILEAU. — *Bulletin de la Société de Chirurgie*, 20 février 1917.

TUFFIER et G. LARRY. — *Presse Médicale*, 1er juillet 1914.

TOUSSAINT. — Société de Chirurgie, Paris, 29 septembre 1917.